Nukleáris medicina szerepe az onkológiában

Hatásmechanizmusok, melyeket felhasználunk a radiofarmakonokkal történő tumordiagnosztikában I.

- **a normál funkció kiesése**:
  pl. aktivitás hiány a pajzsmirigyben
- **megváltozott perfuzió/metabolizmus a tumor környezetében:** pozitiv csontscan met.-nél.
- **nem specifikus kötődés vagy accumuláció:**
  Pl. 99mTc-MDP-neuroblastomában, vagy emlő tu.-ban

Hatásmechanizmusok - 2.

- **megváltozott perfuzió/metabolizmus a tumorban:**
  - -vasculatura kölönbözik a a környező szövettől (haemangioma)
  - -oxidativ metabolizmus markerei
  - -PET metabolikus intermedierek
  - -K-analógok felvétele
  - -aktiv transzport (radiojód a pajzsmirigynél)
  - -MIBI, MIBG
- **receptor vagy sejtfelszinen való kötődés:**
  - -67Ga és transzferrin metabolizmus
  - -jelzett monoclonalis antitestek
  - -jelzett hormonok (somatostatin)

A tumor-keresés radiofarmakonjai

Farmakon	Izotóp	Dúsító tumor típusa
difoszfonátok	Tc-99m	csonttumor és metast.
Ga-citrát	Ga-67	bronchogén cc., melanoma, lymphoma, primer hepatoma
jelzett antitestek	Tc-99m, I-123, In-111	colorectalis, ovárium carinoma; prostata, lymphoma, melanoma
NaI	I-131	differenciált pajzsmirigy cc.
MIBG	Jód	neuroblastoma pheochromocytoma
pertechnetát	Tc-99m	pajzsmirigy
kolloidok	Tc-99m	máj
octreotide	In-111	carcinoid, GEP tumorok
DMSA (V)	Tc-99m	medullárispajzsmirigy-cc.
MIBI	Tc-99m	mellékpajzsmirigy, emlõ, stb.
FDG **Metionin** **Butanol**	F-18 C-11 O15	sokféle
metil-norcholesterol	Se-75	mellékvesekéreg

Pajzsmirigy

Tc-99m-pertechnetát Tc-99m-MIBI

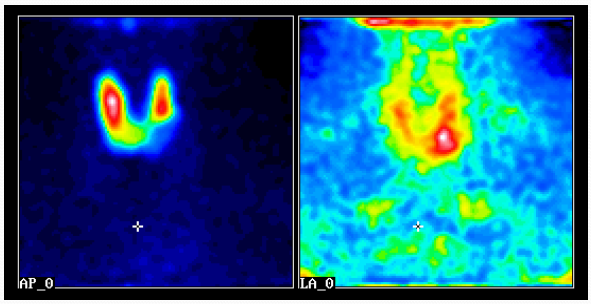

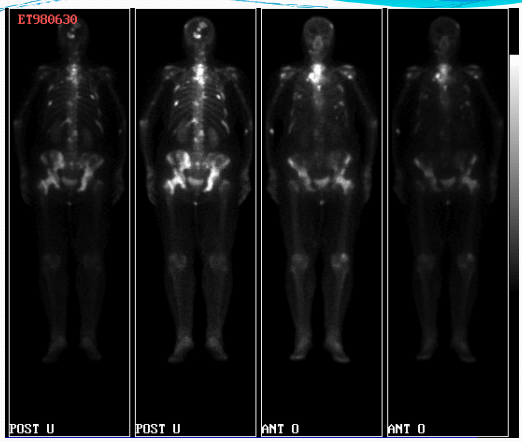

Ga-67 a tumordiagnosztikában

- Gallium (III) (Ga+3) kötődik a transferrinhez, leukocitákhoz, lactoferrinhez, bacteriális siderophorokhoz, gyulladásos proteinhez, és a neutrofilok sejt-membranjához.
- Lymphoma: Histologia: Hodgkin ly., Burkitt ly. Jobban kimutatható, Tumor méret: 1cm-nél nagyobb
  Anatomiai elhelyezkedés: máj, lép nem jó hatásfok
  Technikai faktorok: SPECT!!

A kezelés hatákonyságának lemérésében, recidiva kimutatásában!

- Melanoma: Primer tumor kimutatásra nem elkalmas. Met.? Rec.?
- Hepatoma: legtöbb felveszi, de a gyull. is és a met. is!!!
- Tüdő carcinoma: 85-95%-ban felveszik! Kimutathatóság függ a histologiától és méretétől. Nem túl érzékeny a vizsgálat. (CT, MRI!)
- Hasi és kismedencei tu.-k kimutatására a fiziológiás dusulások miatt nem alkalmas.

Hodgkin-lymphoma:

^{67}Ga-citrát egésztest

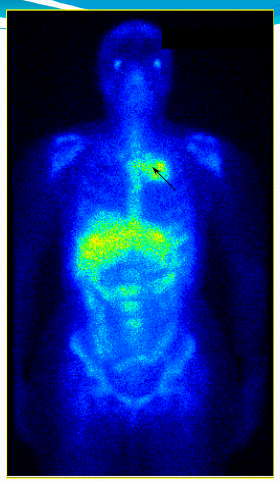

Tl-201-klorid, mint tumorkereső anyag

Tallium: K-analóg. A sejtbe való bejutátás a digitalis és a Furosemid gátolja
Viabilis tumorszövetben dusul, kevésbé a kötőszövetben és a nekrotikus szövetben

A Tl felvétel függ:
véráramlás, viabilitás, tupor típus, Na-K-ATP-áz aktivitás, transzport rendszerek, megnövekedett sejtmembrán permeabilitás

A tallium leképezés korlátai:
T1/2:73 óra, Energiája: 80keV

Fiziológiás dusulás: nyálmirigy, könnymirigy, pajzsmirigy, myocardium, máj, lép, vesékben, bélben, izomban
Legjobb az agyban és a mellkasban!

Magas háttér!!!

Leképezés optimális időpontja:
Legjobb a tu-háttér arány: 11-20 percben.
Ezért 20-60 perc közett kell a felvételeket elkészíteni!!

Tl-201 összehasonlítása a Ga-67-el

- Tl: rövidebb kivárási idő
- Tl specifikusabban elkülöníti a gyulladást a tu-tól
- Minimális a Tl felvétel a műtéti hegben.
- Nem függ a Tl felvétele a kemoterápiától és a sugáterápiától.
- Tl. Felvétel jobb: tüdő adenocarcinoma,
- Gallium jobb: lymphoma, nem kissejtes tüdőrák

Tallium alkalmazható a következő esetekben:
1. Differenciálni a benignus és malignus léziót: tüdőben, agyban, pajzsmirigyben, csontban, emlőben
2. Residuális tumor kimutatása: agyban, tüdőben esetleg

A 99mTc-MIBI beépülés mechanizmusa

- **a malignus sejtekbe lipofil kation transzporttal jut be, a mitochondriumokhoz kötődik**
- **a carcinoma sejtekből a Tc-MIBI kiáramlása dinamikus folyamat**
- **a kiválasztás sebességét az MDR-1 gén jelenléte és a sejtek PGP koncentrációja befolyásolja**

MIBI

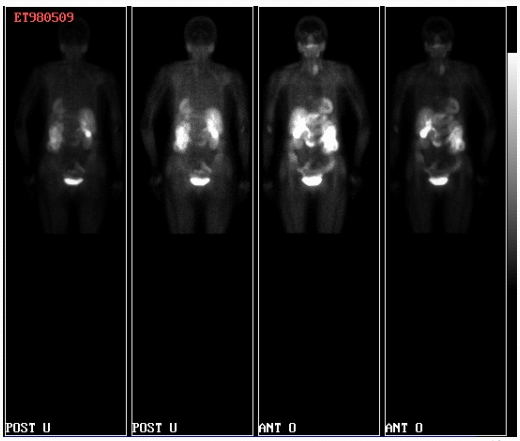

Pajzsmirigy szcintigráfia

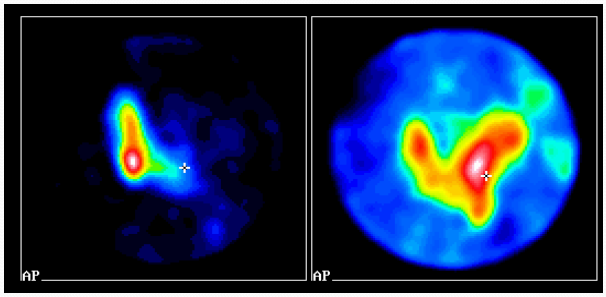

99mTc-Pertechnetát 99mTc-MIBI

Mellékpajzsmirigy adenoma képe

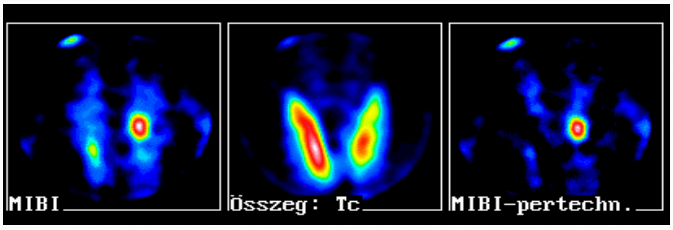

Emlőszcintigráfia: ^{99m}Tc-MIBI

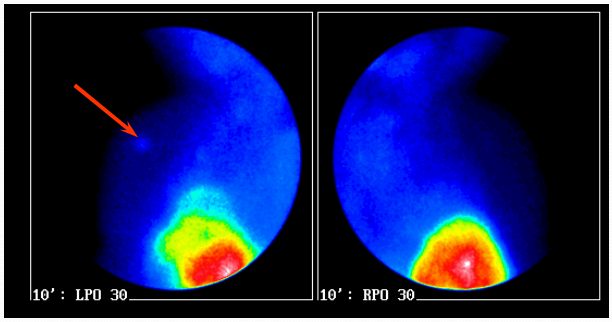

Scintimammography

Radiofarmakon: Tc-99m MIBI

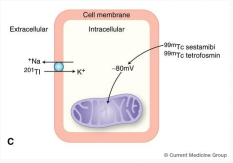

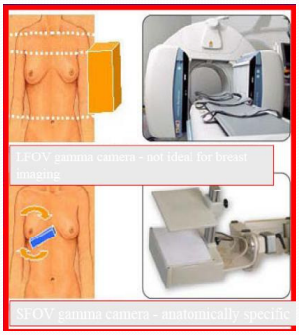

Korlátok:
Nagy látóterű gamma kamera – nem ideális emlőre

Unifokális invazív ductális carcinoma

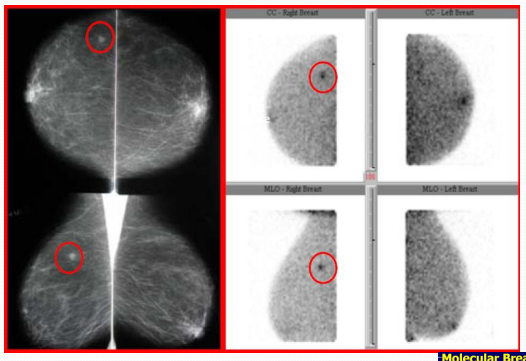

Molecular Breast Imaging
New Modality for
Diagnosing Breast Cancer
By Lillian H. Stern, M.D.

Heg vagy recidív carcinoma

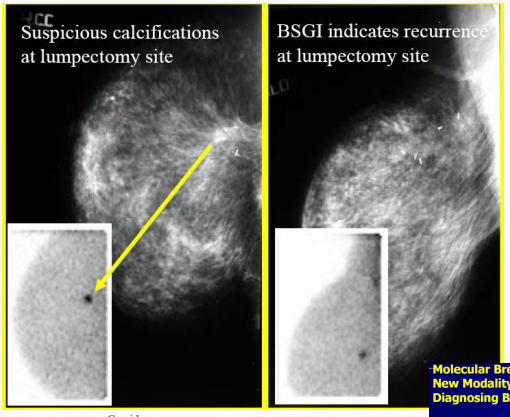

Molecular Breast Imaging
New Modality for
Diagnosing Breast Cancer
By Lillian H. Stern, M.D.

Denz emlőállomány

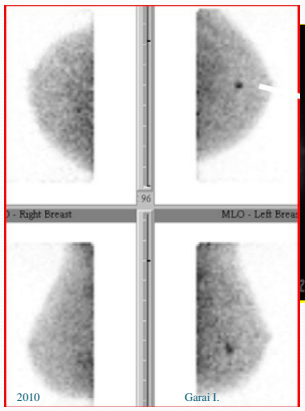

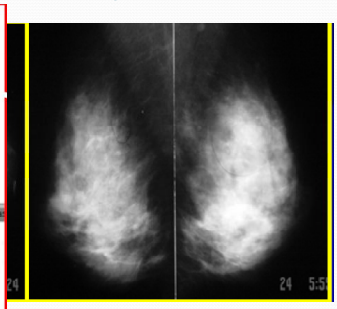

3 mm !!
DIC

Molecular Breast Imaging
New Modality for
Diagnosing Breast Cancer
By Lillian H. Stern, M.D.

Protézis

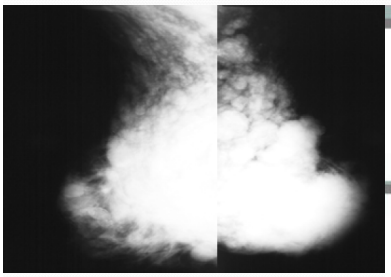

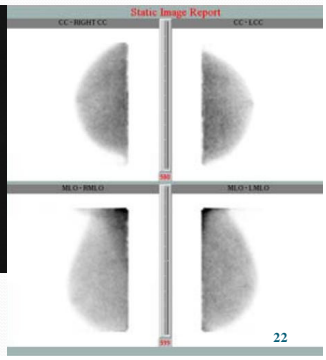

Molecular Breast Imaging
New Modality for
Diagnosing Breast Cancer
By Lillian H. Stern, M.D.

pm tumor flip-flop jelenség: KÜLÖNBÖZŐ IDŐBEN TÖRTÉNT A LEKÉPEZÉS

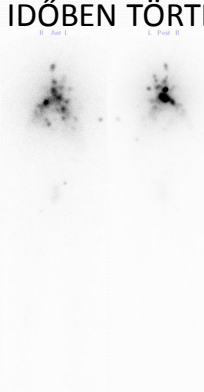

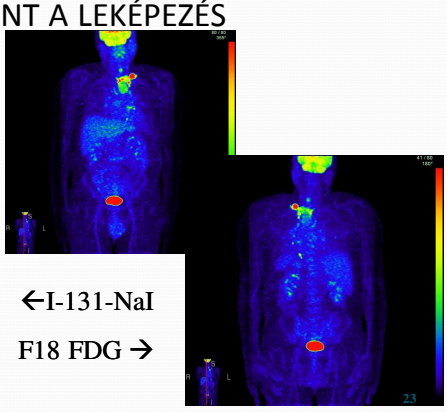

←I-131-NaI

F18 FDG →

OKTREOTID-szcintigráfia

Somatostatin: 14 aminosavból álló peptid, melynek elsődleges feladata a hormonszekréció gátlása. A target sejteken levő somatostatin receptorok útján fejtik ki hatásukat. Ilyen receptorok bizonyos tumorsejteken is vannak.

Tumortípusok, melyk somatostatinreceptort tartalmaznak:

- Neuroendokrin tumorok: hypofizis, panceras szigetsejtes tu., carcinoid, medulláris pajzsmirigy cc., kissejtes tüdőrák
- Idegrendszeri tumorok: neuroblastoma, meningeoma,
- Lymphomák
- Egyéb: lehet!! Emlő, petefészek, vesecc.

OKTREOTID: octreopeptid (gyógyszerként használják)

Radiofarmakon:
I-123-Tyr-octreotid: hepatobiliáris rendszeren választódik ki.
In-111-DTPA-Phe-octreotid: jobb! Hosszabb felezési idő (67 óra)
a vesén át választódik ki-alacsony háttér

Dózis: 3mCi (111MBq) SPECT- hez több.
Leképezés: 4, 24. Eseteg 48 óra mulva

Normal felvétel: lép, máj, vesék, hólyag, kevesebb a hypophysisben, Pajzsmirigyben, nyálmirigyben, emlőkben.
(fvs felszínén is van ezért a gyulladásban false + lehet!!)

111In-octreotid SPECT: egésztest leképezés

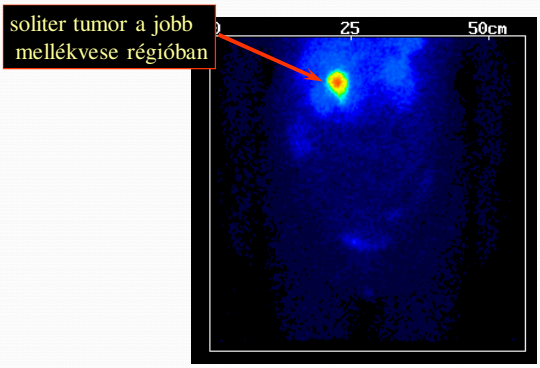

111In-octreotid SPECT: transversalis metszetek

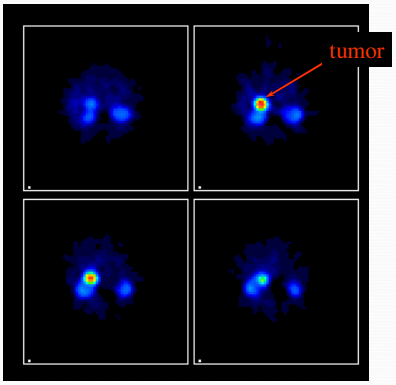

Malignus carcinoid multiplex májmetasztázisai

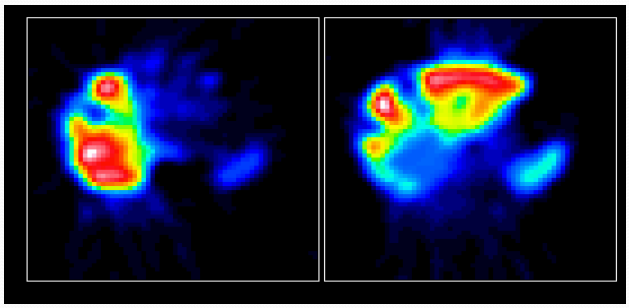

111In-octreotid 99mTc-fyton

Carcinoid: In-111 OCTREOTID

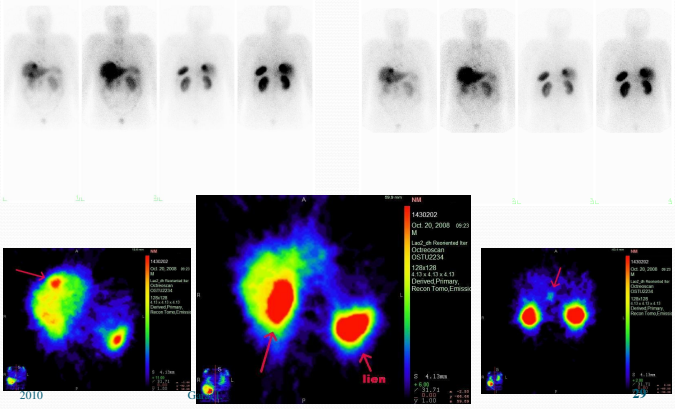

Szoftveres Fúzió: Tc-99m-Fyton és In-111 OCTREOTID, más időben történt leképezés

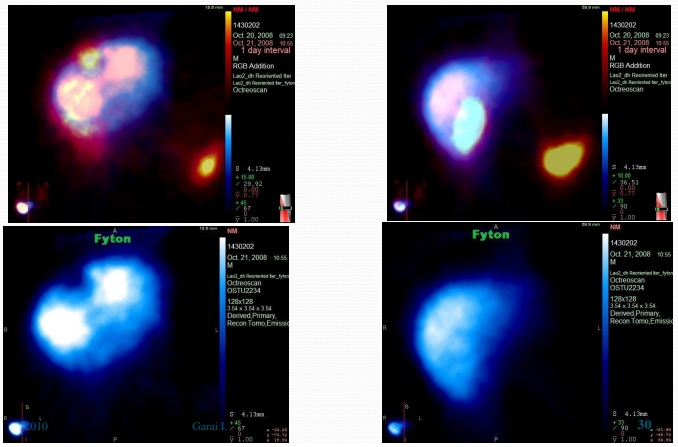

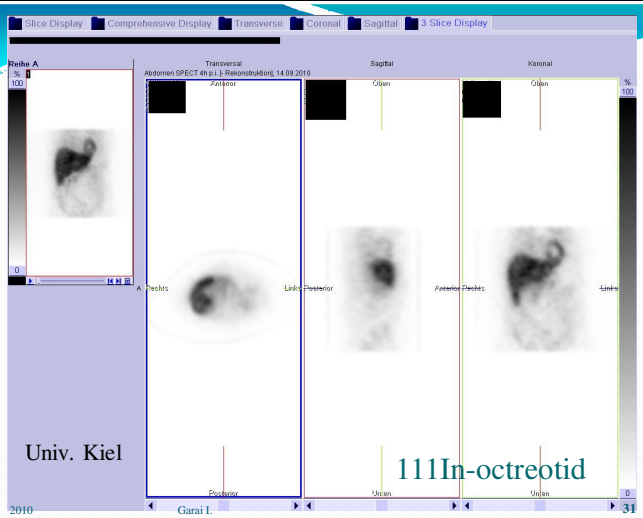

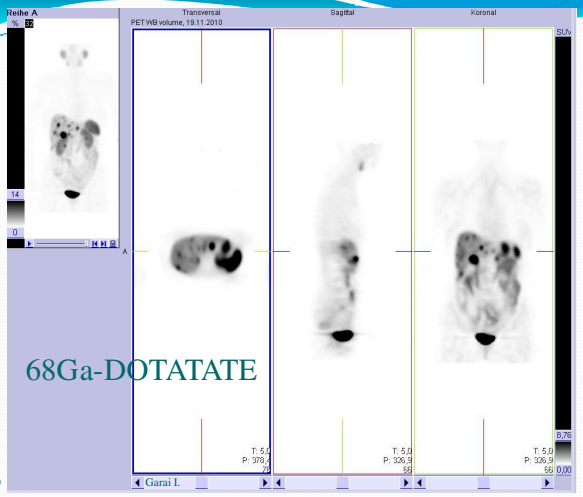

Phaeochromocytoma on summed images (131-I-MIBG)



phaeochromocytoma on fusion images (131-I-MIBG)

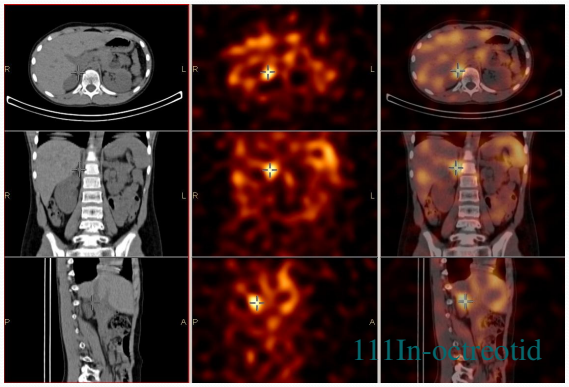

PET-CT központ részei



Ciklotron → radioaktív izotópok előállítása (F-18, C-11, N-13, O-15)

Radiokémiai labor / radiofarmakon üzem → izotópok és biológialilag aktív molekulák összekapcsolása (FDG → jelölt szőlőcukor analóg)

PET-CT kamera → felvételek készítése

Egy kis kitekintés a nagyvilágba…
tracerek

Function/metabolism	Tracer
Glucose metabolism	^{18}F-fluoro-deoxy-glucose (FDG)
DNA replication/cellular proliferation	^{11}C-carbon-thymidine ^{18}F-fluoro-thymidine (FLT)
Protein synthesis, amino acid transport	^{11}C-carbon-methionine (MET) ^{18}F-fluoro-ethyl-tyrosine (FET) ^{18}F-fluoro-methyl-tyrosine (FMT) ^{18}F-fluoro-dihydroxy-phenylalanine (F-DOPA)
Membrane lipid synthesis	^{18}F-fluoro-acetate ^{11}C-carbon-choline ^{18}F-fluoro-choline (FCH)
Hypoxia	^{18}F-fluoro-misonidazole (FMISO) ^{64}Cu-copper-ATSM
Apoptosis	^{18}F-fluoro-annexin V
Angiogenesis	^{18}F-fluoro-galacto-RDG
Reporter genes	^{18}F-fluoro-deoxy-arabinofuranosyl nucleosides (FEAU, FIAU, FMAU)
Tumor therapy control	^{18}F-fluoro-uracil (FU)
Receptor binding (estrogen)	^{18}F-fluoro-oestradiol (FES)
Receptor binding (somatostatine)	^{68}Ga-gallium-DOTATOC/DOTANOC

D. Papathanassiou et al. / Critical Reviews in

Alkalmazott radiofarmakon: FDG

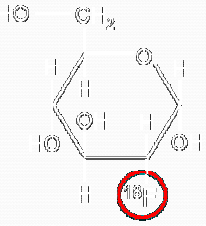

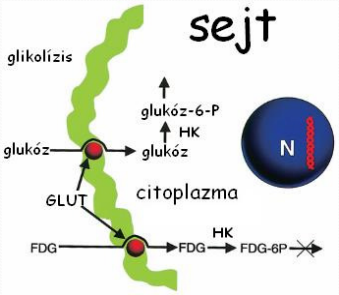

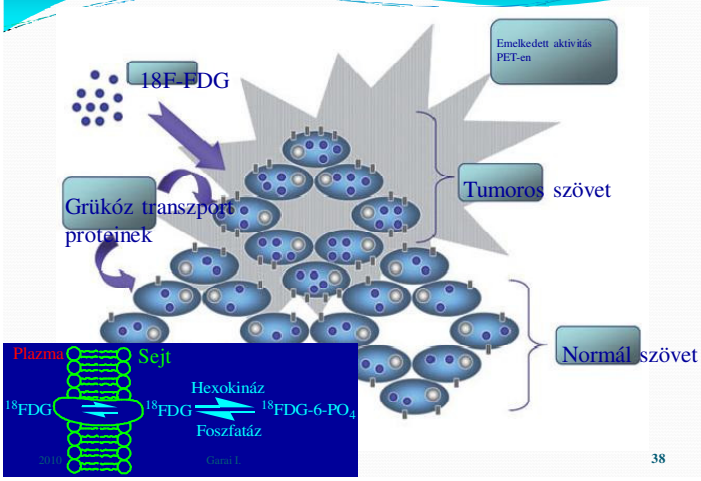

Fiziológiás és benignus F18-FDG uptake

- Agy
- Vesék, ureter, hólyag,
- Máj
- Szív, gyomor, GI
- Nyálmirigy
- Endometrium (ciklus függő)
- Csontvelő: alacsony

Izom: perif.+hangszalag izom
Barna zsír (izgulós betegnél is! adrenerg rec.)
Nagyerek
Pajzsmirigy
Benignus adenomák

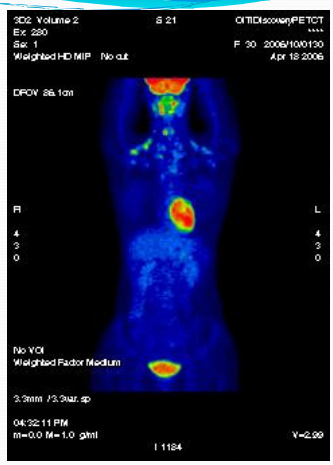

FDG felvételt befolyásoló tényezők

- ***Növelik:***
- Nagyobb malignitási fok
- Több viabilis sejt
- Nagyobb vérkeringés
- Gyulladás
- Tumor hypoxia
- Akut besugárzás
- Akut kemotherápia
- Műtét után közvetlenül

- ***Csökkenti***:
- Benignus lézió
- Nekrozis
- Alacsony malignitás
- Jól diff. Tumor
- Hyperglikémia
- Magas inzulin
- Chr. besugárzás
- Megelőző kemoth.
- heg.

Tumorok és az FDG felvétel

FDG felvétel

Melanoma
Agressziv lymhoma
Hodgkin betegség
Colorectalis carcinoma
NSCLC
Nyelőcsőrák
Fej/nyaki carcinoma

Ductalis inv. cc
Rosszul diff. pajzsmirigyrák
Heretumor
Pancreasrák
Recurrens ovarialis tumor
indolens NHL
Bronchoalveolaris cc
Vesesejtes rák

Lobularis carcinoma
Mucinosus carcinoma
Prostatarák
Primer ovarialis tumor
Jól diff. pajzsm. rák
Hepatocellularis cc

FDG PET Indikáció:

1. Diagnózis: primer tu. kutatás, biopszia helyének optimalizálása, SPN
2. Primer staging
3. Restaging, recidiv folyamatok korai kimutatása
4. Terápiakövetés: korai és késői

Diagnózis: Soliter pulmonális nodulus (SPN)

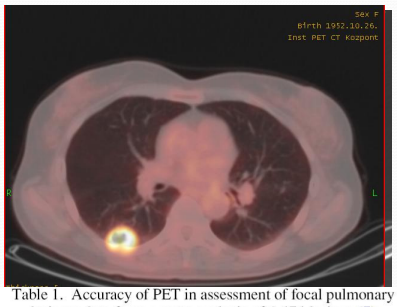

Table 1. Accuracy of PET in assessment of focal pulmonary lesions: data from a meta-analysis of 1,474 lesions (7)

Sensitivity	Specificity	LR* if FDG-PET Positive	LR if FDG-PET Negative
97%	77.8	4.36	0.04

Irmeretlen primer folyamat:
több nyaki metastastatikus nyirikcsomó

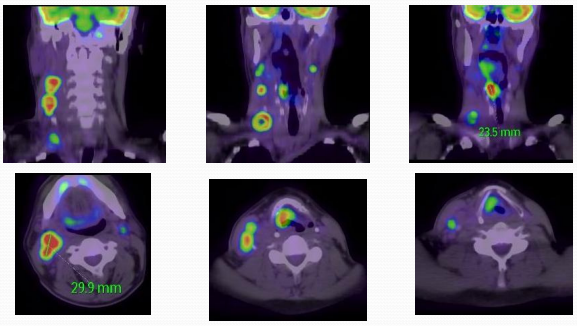

Primer tu.: hypopharynx

Szövettan: biopszia optimális helyének meghatározása

Staging: Hypopharynx tumor

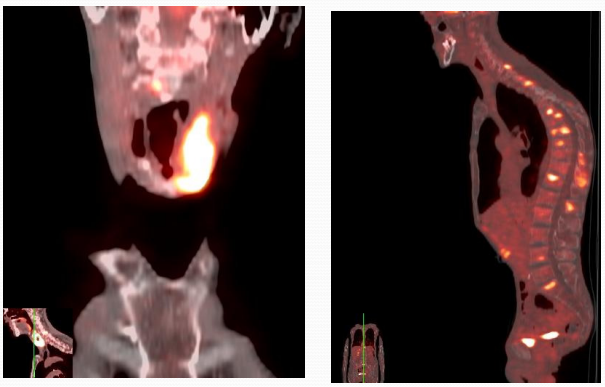

Staging: Lymphoma

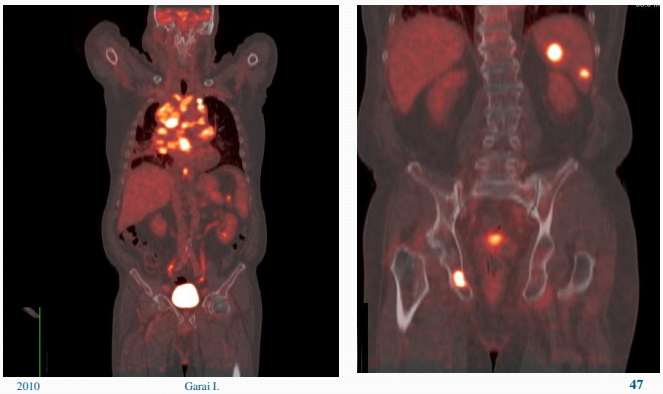

Műtéti tervezéshez: kettős lokalizációjú béltumor

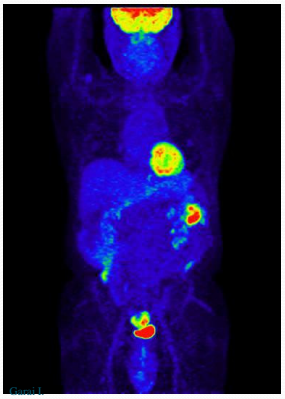

Besugárzás tervezéshez

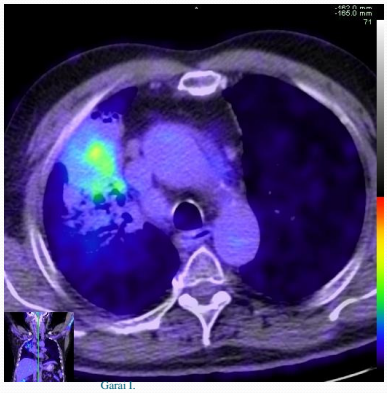

Anaplastic large T-cell lymphoma

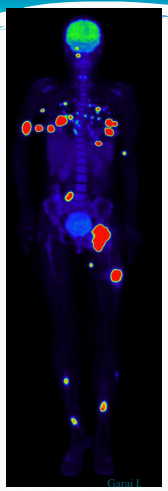

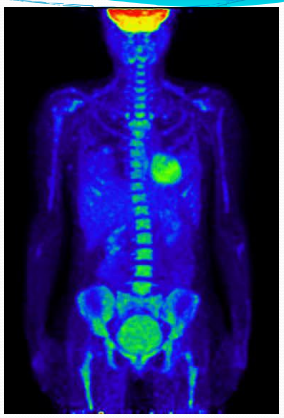

INTERIM PET-CT
After 2 cicle chemotherapy

Korai terápiás válasz emlő tumor májáttét: CMR

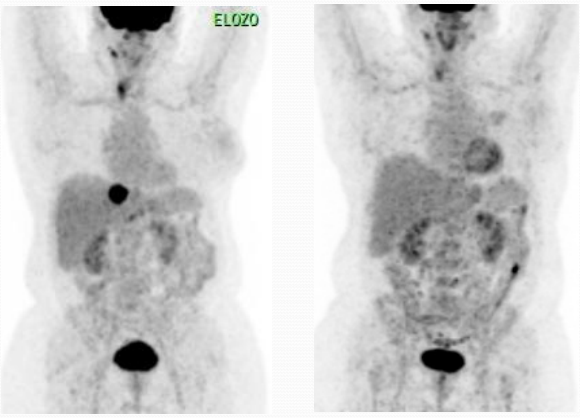

Herceptin - Taxan

Terápia monitorozása - PMR

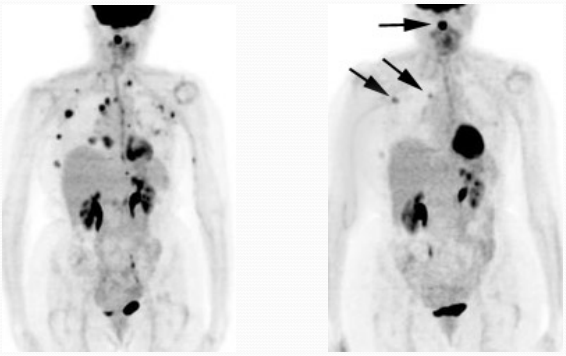

Terápia előtt

Terápia után-residualis metastasisok

Sugárterápia után

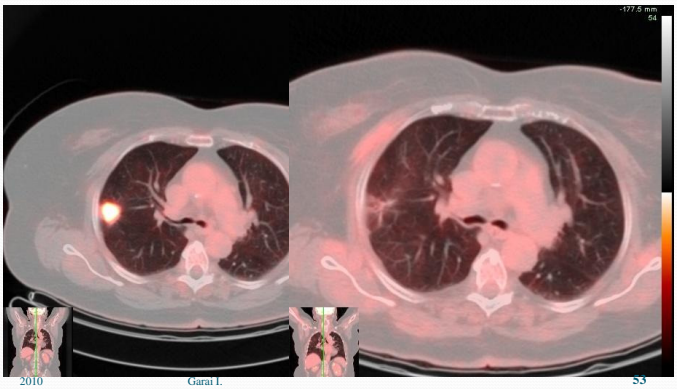

Radiofarmakonok a sentinel nyirokcsomó kimutatásában

Ideális radiofarmakon: nyorsan el kell jutnia a nyirocsomóhoz és tartósan ott kell maradnia. Függ: a kolloid méretétől és stabilitásától

Részecske méret és transzport:

Kicsi: >100nm: nyirokutakon a nyirokcsomóhoz
500-1000nm: az injekció helyén marad, majd fagocitálják
4-5nm: bejut a kapilláris keringésbe

Ilyen radiofarmakonok: sulfur-kolloid, kolloidális albumin
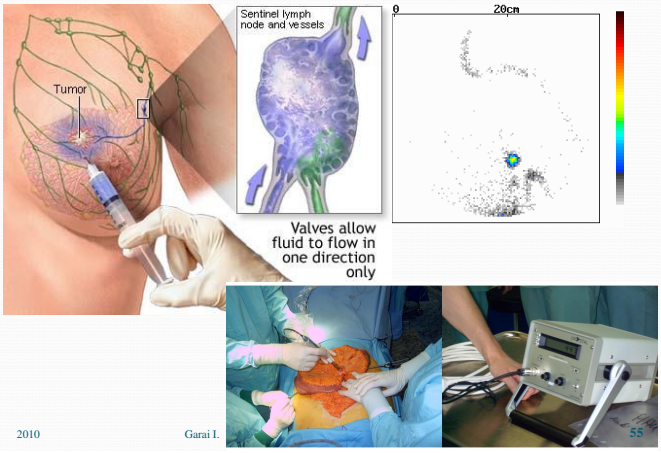
Sentinel nyirokcsomó a bal axilláris régióban